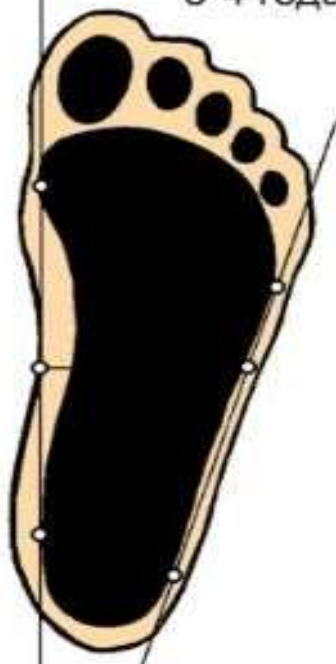


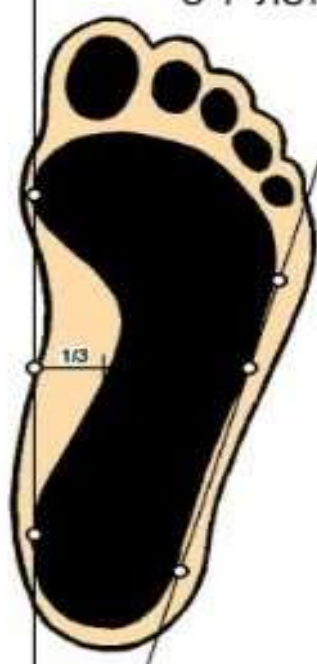
Плоскостопие - уплощение стопы, которое приводит к нарушению ее амортизационной функции, к болезненным изменениям в позвоночнике и скелете в целом. При плоскостопии достаточно выражено или почти полностью изменяется строение нормального свода стопы как продольного (по внутреннему краю стопы), так и поперечного – по линии основания пальцев.

Возрастные нормы стоп у детей

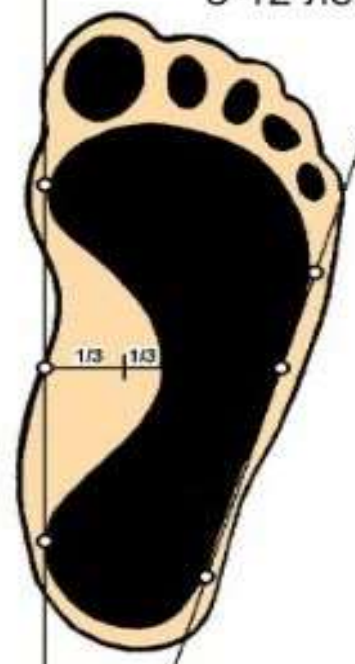
3-4 года



5-7 лет

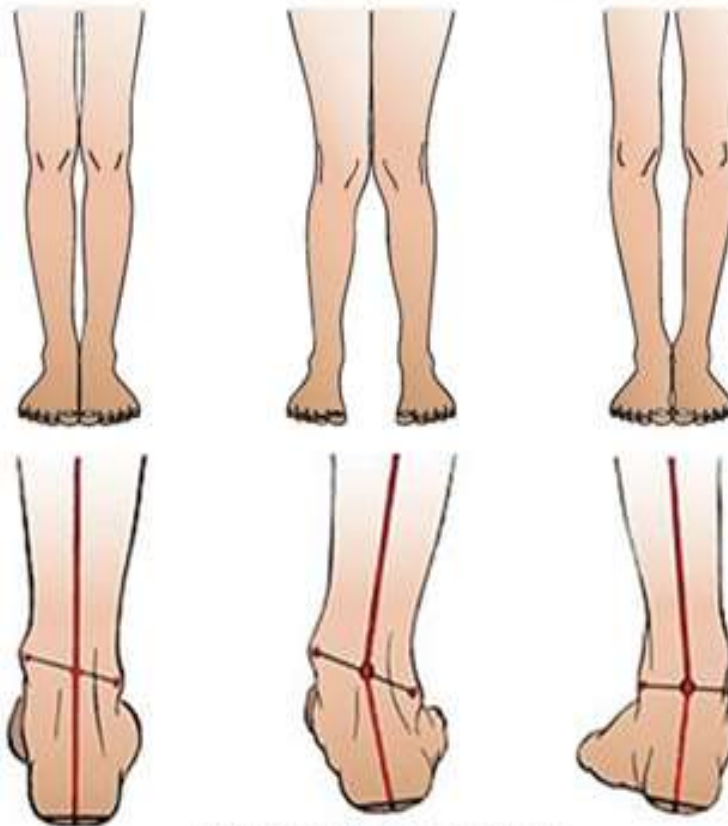


8-12 лет



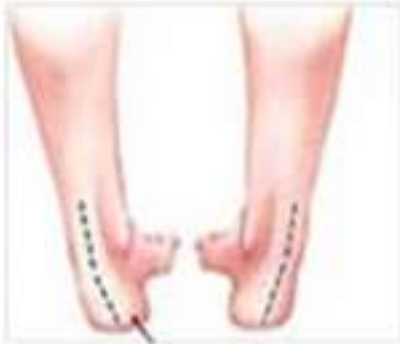ПРОВЕРЬТЕ, ПРАВИЛЬНАЯ ЛИ УСТАНОВКА СТОП У ВАШЕГО РЕБЕНКА

правильная установка вальгусная пятка варусная пятка

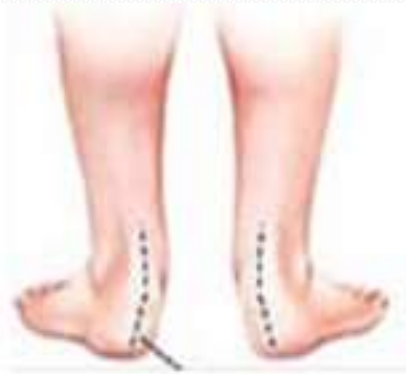

правая ножка: вид сзади

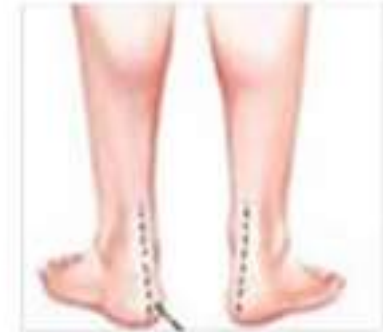Деформация стопы



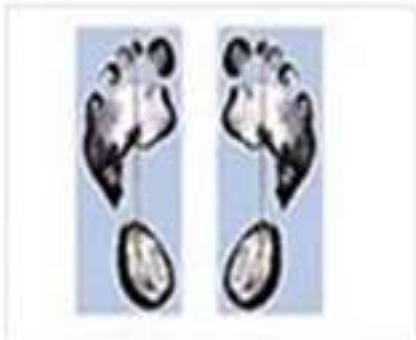Варусная деформация



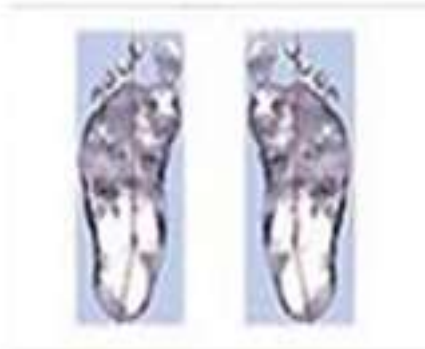Вальгусная деформация



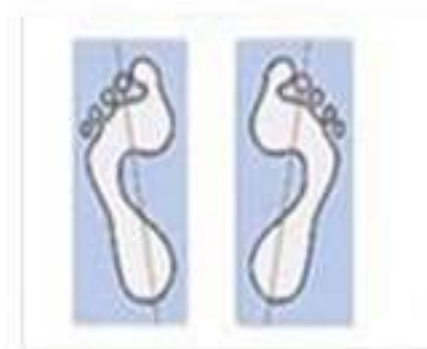Здоровые ножки



Варусная постановка стоп

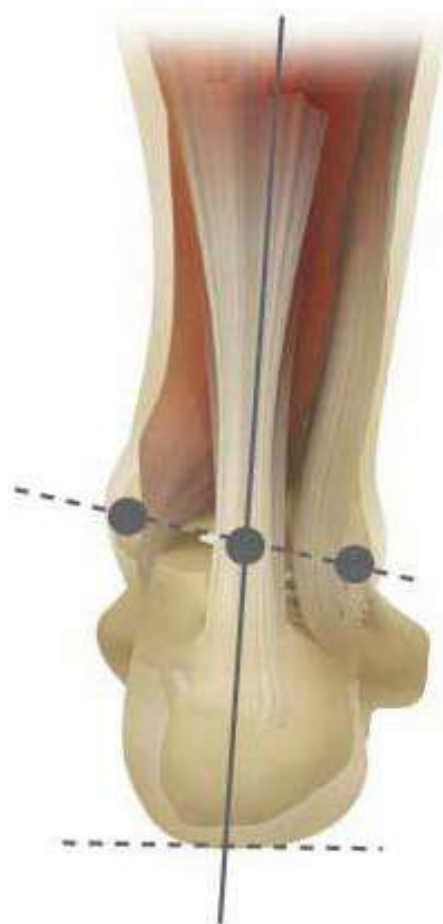

Вальгусная постановка стоп

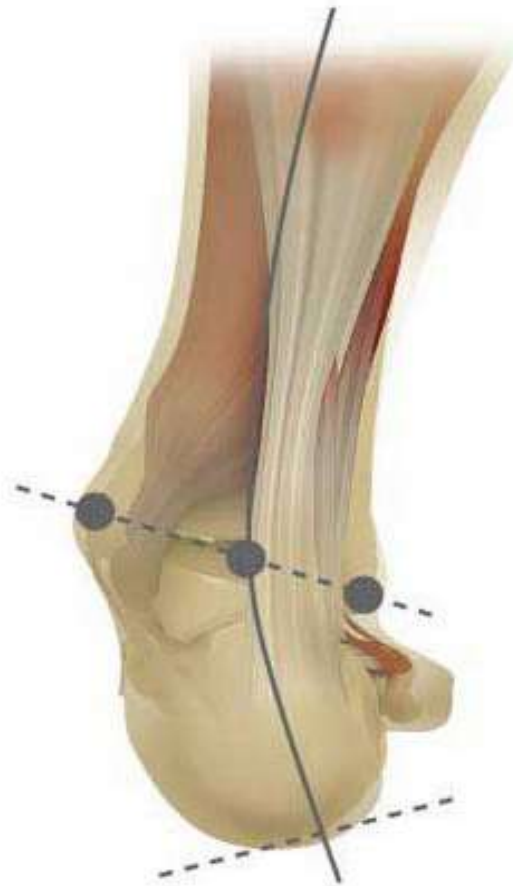

Правильная постановка стоп

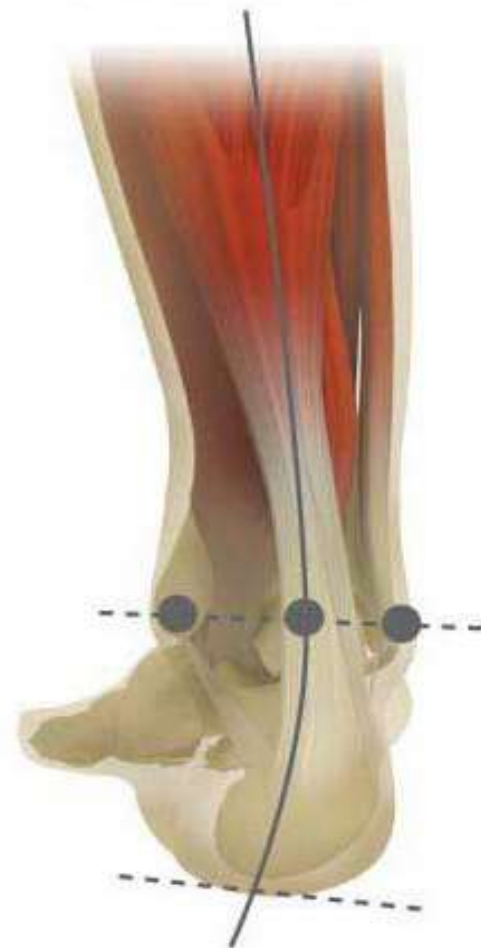Нормальная стопа



Вальгусная позиция пяточной кости.



Варусное отклонение пяточной кости.



Вальгусная

Описание:

поперечный мышечный слой слабо развит и не имеет подъема;

пяточная кость вывернута наружу;

при ходьбе вся нагрузка распределяется на продольный мышечный свод;

пальцы разведены и направлены в сторону мизинца.

В течение короткого времени вальгусная постановка стоп приводит к характерному X-образному искривлению нижних конечностей. Подобный признак отчетливо виден у малышей уже в возрасте 2-х лет.

Причины:

В практике вальгусная постановка стоп у ребенка очень часто является следствием врожденных патологий и дефектов формирования костного и мышечного аппарата нижних конечностей

ПЛОСКОВАЛЬГУСНАЯ ДЕФОРМАЦИЯ

Описание:

Разновидностью описанного вида нарушения является плоско-вальгусная постановка стопы, отличающаяся сочетанием с выраженным плоскостопием. При типичном развороте пятки и пальцев к наружному краю, происходит деформация поперечного и продольного сводов. За счет этого стопа становится широкой. X-образное искривление голеней при таком типе менее выражен и может определяться на ранних стадиях только специалистом